血管の解剖について誤っているのはどれか.

a　固有肝動脈は腹腔動脈から分岐する
b　左腎静脈は腹部大動脈の前面を走行する
c　右総腸骨動脈は左総腸骨静脈の前面を走行する
d　尿管は内外腸骨動脈分岐部付近前方を走行する
e　鼠径部では大腿神経枝は動脈の外側を走行する

解説

各種解剖書参照
ｂ～ｅは正しい.
ａ. 誤り
腹腔動脈からは通常まず総肝動脈・左胃動脈・脾動脈が分岐し, 総肝動脈から固有肝動脈が分岐する.

解答　a

11歳男児.「心臓がドキドキして気持ちが悪い.」との主訴で救急外来に来院し, 心電図で接合部異所性頻拍が確認された. 心臓手術の既往があるが詳細な治療内容は確認できなかった. 造影所見を示す.
正しいのはどれか. 2つ選べ.

a　心房中隔欠損がある
b　部分肺静脈還流異常がある
c　右心耳が著明に拡大している
d　Björk法によるFontan手術後である
e　心外導管を用いないFontan手術後である

下大静脈造影正面像　　下大静脈造影側面像　　上大静脈造影正面像

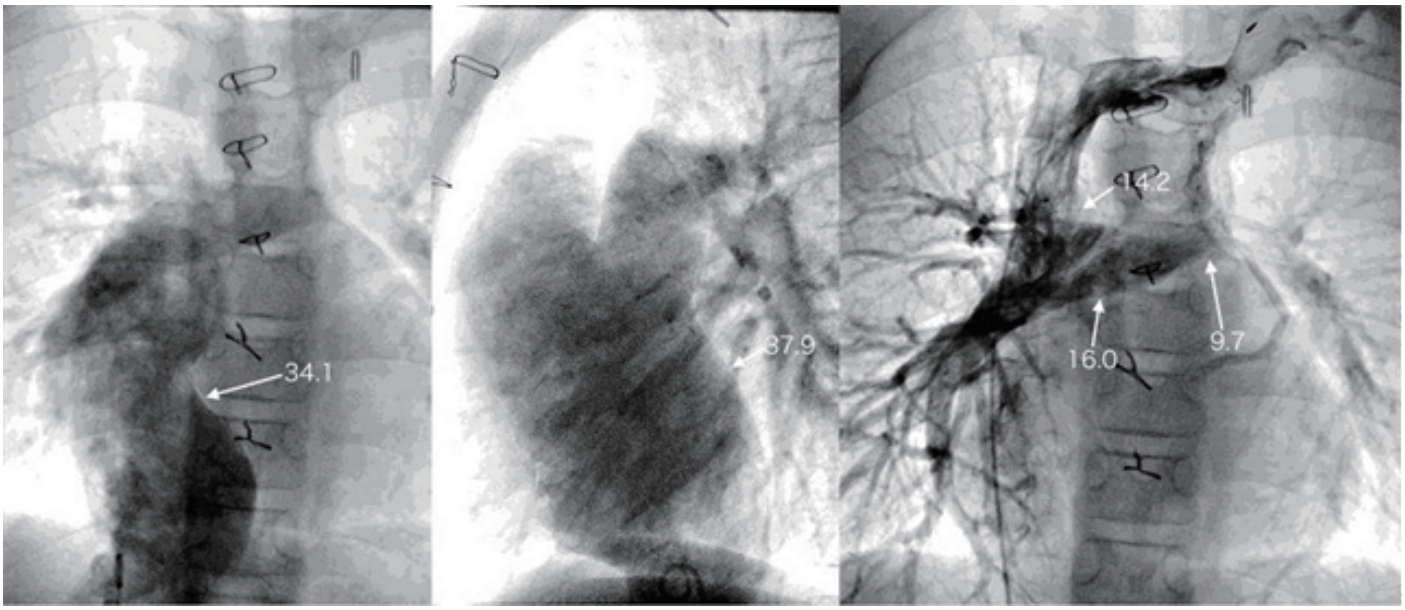

先天性心疾患に対する外科治療は，1990年代から飛躍的に向上している．２心室解剖学的心内修復術は勿論であるが，特に１心室機能的心内修復術：Fontan型手術の成績向上は目を見張るものがあり，近年は年間500名前後の方がFontan型手術を受けている．結果，現時点では全国で5000名以上のFontan型手術術後の方がおり，“診療中に行き会うことは稀”という対象ではなくなっている．

この１心室機能的心内修復術は，２心室解剖学的心内修復術を実施することができない単心室やそれに準じた病態を持った患者にチアノーゼのない生活を提供するために考案された『全身から戻ってくる静脈血を，右心室を経由させず直接肺動脈に導く』術式で，Fontan先生が最初の成功例報告（1971年）をしたことから一般的にFontan手術と言われる．

ところで，この解説の始めに“１心室解機能的心内修復術：Fontan**型**手術”と敢えて記載したのには意味がある．全身から戻ってくる静脈血を肺循環に導く方法が何種類もあるからである．

主なものを歴史的時系列で並べる．

（＃）右心房（右心耳）を直接肺動脈に繋ぐ，

（＃）右心房—低形成右室経由で肺動脈に繋ぐ（Björk法），

（＃）上大静脈を切断して肺動脈に繋ぐ＋肝静脈を含む下大静脈からの静脈血は右心房（右心耳）または上大静脈断端経由で肺動脈に繋ぐ，

（＃）上大静脈を切断して肺動脈に繋ぐ＋肝静脈を含む下大静脈からの静脈血は右心房内にトンネルを作製して上大静脈断端経由で直接肺動脈に繋ぐ，

（＃）上大静脈を切断して肺動脈に繋ぐ＋肝静脈を含む下大静脈からの静脈血は心外人工血管経由で肺動脈に繋ぐ（現在の主流），

注意して欲しいのは，時代とともに右心房が使用されなくなってきていることである．理由は“全身の静脈血を右心室の駆動力なして肺循環を通過させるFontan型手術では，通常10mmHg以上の高い静脈圧が必要である．しかし，本来右心房は高い静脈に耐えられるように作られていないため，術後経過期間とともに多くの症例が右心房の著明な拡大を呈し，かつ不整脈，心房内血栓などの合併症に直面する結果となった”ためである．この症例の接合部異所性頻拍に起因するドキドキは，右心房を通路に使ったFontan型手術の特徴的な臨床所見のひとつである．

続いて造影所見を確認する．

１）　まず最も分かりやすいのは右端であろう．上大静脈造影により肺動脈，特に右肺動脈が造影されている．この所見から，この“チアノーゼのない”患者が受けた心臓手術が２心室解剖学的心内修復術ではなく，１心室機能的心内修復術：Fontan型手術であることが推察できる．

２）　左端の下大静脈造影前後像では，“心臓の右側のほとんどを占める34.1mmの太い通路を経て肺動脈が造影されている”のが確認できる．

３）　さらに，中央の下大静脈造影側面像では“上大静脈断端（右心房側）を経て肺動脈が造影されていると同時に，著明に拡大した右心耳（選択肢c）も確認できる”．

以上より，この症例が受けた心臓手術が『上大静脈を切断して肺動脈に繋ぐ＋肝静脈を含む下大静脈からの静脈血は上大静脈断端経由で肺動脈に繋ぐ』Fontan型手術（選択肢e）であることが確定する．

解答　c，e

心不全がない自己弁の活動性感染性心内膜炎に対して早期手術を考慮するのはどれか. 2つ選べ.

a　真菌感染
b　脳出血の併発
c　5mm大の疣腫
d　房室伝導障害の出現
e　弁形成の可能性がある早期僧帽弁感染

解説

活動性感染性心内膜炎（IE）の外科手術の適応は, 罹患以前からの弁膜症の有無, 原因菌の種類, 抗菌剤の効果, 疣腫の性状, 弁破壊と心不全の有無, 感染の弁周囲への進展, 塞栓症, 脳出血などの合併症の有無などで決定されます. IEに対する診断と治療は, 日本, 米国, ヨーロッパなどからガイドラインが示されています. 本設問は, 各ガイドラインが一致して早期手術を推奨する病態の設問です.

・感染性心内膜炎の予防と治療に関するガイドライン2008年改訂版
(http://www.j-circ.or.jp/)
・2014 AHA/ACC guideline for the management of patients with valvular heart disease
(http://circ.ahajournals.org/content/early/2014/02/27/CIR.0000000000000031)
・2015 ESC Guidelines for the management of infective endocarditis
(http://eurheartj.oxfordjournals.org/content/early/2015/08/28/eurheartj.ehv318)

真菌感染によるIEは, 抗菌剤のみによる感染の制御は極めて困難です. 感染が進展する前の早期手術が強く推奨されています.

IEの脳合併症は, 脳梗塞と脳出血に大別されます. 塞栓症による脳梗塞併発例に対して, 重症脳梗塞でなければ脳梗塞発症後可及的早期の手術を推奨する意見もあります. 一方, 脳出血が主体の症例では, 1ケ月程度待機した後の手術が推奨されています.

脳塞栓症のリスクは, 疣腫が10mm以上の大きさで可動性があると高くなり, 黄色ブドウ球菌感染でも高くなります. 5mm大の疣腫だけでは早期手術の適応とはなりません.

房室伝導障害の出現は, 感染が弁周囲に進展している徴候で, 早期手術の適応です.

早期の自己弁感染の場合, 原因菌によっては適切な抗菌剤治療で極めて高い治癒率が得られます. 弁形成の可能性だけでは, 早期僧帽弁感染に対する早期手術の適応になりません.

解答　a, d

僧帽弁の解剖で誤っているのはどれか.

a　basal chordaeは左室壁より起始する
b　前尖は3つのscallopに分葉している
c　rough zone chordaeは乳頭筋より起始する
d　前尖と後尖のrough zoneは弁閉鎖時に重なりあう
e　前尖rough zone chordaeの太い2本はstrut chordaeともいわれる

解説

僧帽弁の手術（修復術や人工弁置換術）において, 重要な解剖知識の問題である.

basal chordaeというのは, 乳頭筋と弁尖との間を繋ぐ通常の腱索ではなく, 左室壁と後尖の弁輪よりの部分を繋ぐ腱索である. 人工弁置換術においては, この腱索を温存することが左室破裂の予防に重要である.

僧帽弁閉鎖不全症において弁修復を行う際に, 便宜上, 前尖と後尖をそれぞれA1,A2,A3とP1,P2,P3の三つに分けて部位を表現している. 後尖は実際に三つのscallopに分かれており, 前交連から後交連にかけてP1,P2,P3と呼ばれている. しかし, 前尖は一つの大きな弁葉であり, 後尖のP1,P2,P3の相対する部位をA1,A2,A3と呼んでいるだけで, 実際に三つに分かれているのではない.

弁葉は通常の腱索が付着するrough zoneと腱索が付着しない大きなclear zoneに分かれており, 収縮期に前尖と後尖のrough zoneが重なって弁が閉鎖される. （また, 後尖のbasal chordaeが付着する部位はbasal zoneとも呼ばれる）前尖のrough zoneにあるstrut chordaeは丈夫で, 弁の閉鎖と耐久性に重要な役割を果たしている.

解答　b

左室形成術について正しいのはどれか.

a　パッチは必須である
b　予後改善効果は証明されている
c　主に虚血性心筋症に対し施行する
d　左室形態が円形になるように形成を行う
e　僧帽弁閉鎖不全症を合併した場合, 適応から外れる

解説

左室形成術は2009年のSTICH trialの報告以来, 欧米では否定的な意見が多く, 予後改善効果は証明されていないとされる. しかし臨床上確かに効果のある症例も経験し, その適応・術式が未だ議論されている.
術式として, 本邦ではDor手術, SAVE手術などパッチを用いた手術と, linear closure, ELIET, Overlappingなど直接縫合する方法が報告されている. これらは一般に虚血性心筋症に対して施行される. バイパス手術や合併する僧帽弁逆流に対する手術など複合的要素も加わるが, 心臓の動きを妨げる心筋梗塞後瘢痕組織を心形態から排除することに大きな意味がある.
しかし特にDor手術では術後左室形態が問題とされ左室形態が円形になり, 効率低下や僧帽弁逆流をおこす可能性があるとされ, SAVE手術やOverlappingなど左室を楕円形にする工夫も報告されている. 合併する僧帽弁閉鎖不全症は心室拡大によるtetheringにより起こるとされる. その重症度は心室拡大の結果であることから, 僧帽弁逆流程度が強ければ心室機能は低下しており予後規定因子にはなるが, 一般に左室形成術の手術適応外とはせず同時修復を試みることが多い.
非虚血性心筋症に対しての左室形成術の効果証明は十分にされておらず, 人工心臓や心臓移植適応になる症例が多く, その適応選択は慎重にする必要がある.

解答　c

65歳の女性. 失神発作と労作時息切れを主訴に来院した. 30歳台時に原因不明の発熱の既往あり.
頚部MRA, 心エコー図を示す. この疾患で正しいのはどれか. 2つ選べ.

a　初発年齢は中年が多い
b　炎症は血管内膜に強い
c　大動脈弁輪拡張をきたす
d　冠動脈病変は末梢型が多い
e　腎動脈狭窄による高血圧を合併する

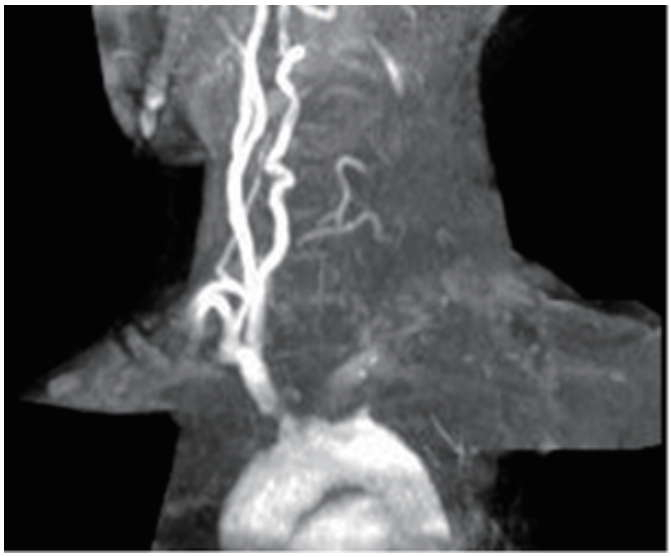

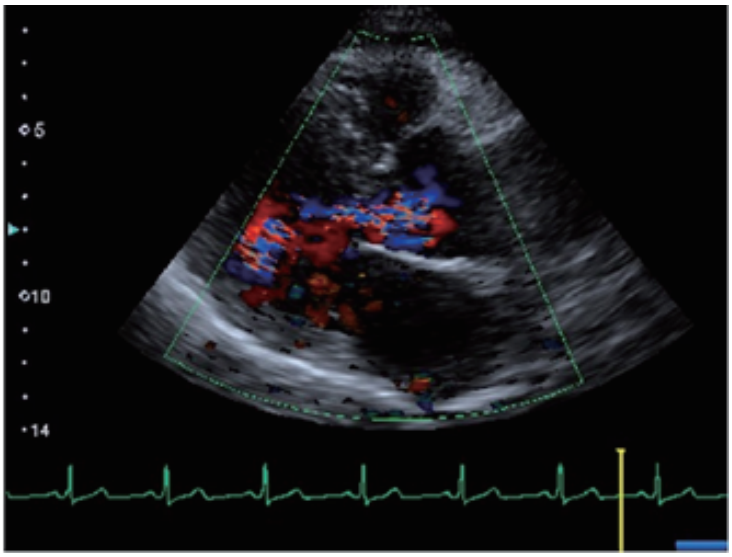

解説

大動脈炎症候群（高安動脈炎）に関する設問です.
大動脈および基幹動脈, 冠動脈, 肺動脈に生じる大血管炎である. 男女比は約1:8で女性に多い. 女性における初発年齢は20歳前後にピークがあるが, 中高年で初発する例もある. アジアや中近東での症例が多い. 病因は依然不明であるが, 感染などのストレスがきっかけとなり自己免疫的な炎症機序でT細胞を中心としたエフェクターによる血管組織の破壊が生じると推定されている. 病理では弾性型動脈に限られた中膜・外膜の病変を基盤とする. 特に中膜の外膜寄りに病変の主座があり, 平滑筋細胞の壊死や弾性線維の破壊と線維化を伴い, 外膜の炎症性肥厚を特徴とする.
初発症状は, 原因不明の発熱, 頚部痛, 全身倦怠感などであり. その後に血管病変の症状を呈してくる.
血管拡張病変では大動脈瘤, 大動脈解離, 大動脈弁輪拡大に続発する大動脈弁閉鎖不全症に基づく心不全が主たるものである. ARは約30%に認められる. 狭窄病変では大動脈弓部分枝病変による脳虚血症状や視力障害, 上肢の乏血による血圧左右差や脈なし, 腎動脈狭窄や大動脈縮窄症による高血圧, 肺動脈狭窄による肺梗塞, 冠動脈入口部狭窄による狭心症を引き起こす. 手術に関しては大動脈基部拡大を伴う高度大動脈弁閉鎖不全症ではBentall手術が行われる. 炎症が存在する症例では縫合部の補強が重要となる. 冠動脈バイパス術では弓部分枝動脈に狭窄や閉塞がある場合は, 内胸動脈は使用できない.
(参考文献)
血管炎症候群の診療ガイドライン（2006-2007年度合同研究班報告）

解答　c, e

75歳の女性. 右下肢間歇性跛行（跛行距離300m）を主訴に来院. 既往歴：高血圧, 糖尿病. 呼吸機能, 心機能異常なし. ABI右0.56, 左1.02. 皮膚灌流圧 右足背50mmHg, 右足底35mmHg, 左足背80mmHg, 左足底80mmHg. 大伏在静脈は両側全長で径3mmであった. CT画像を示す. 治療方針として適切なのはどれか.

a　右総大腿―後脛骨動脈バイパス術
b　右総大腿―前脛骨動脈バイパス術
c　右浅大腿動脈経皮経管的血管形成術
d　左浅大腿―膝下膝窩動脈バイパス術
e　左膝窩動脈瘤に対するステントグラフト内挿術

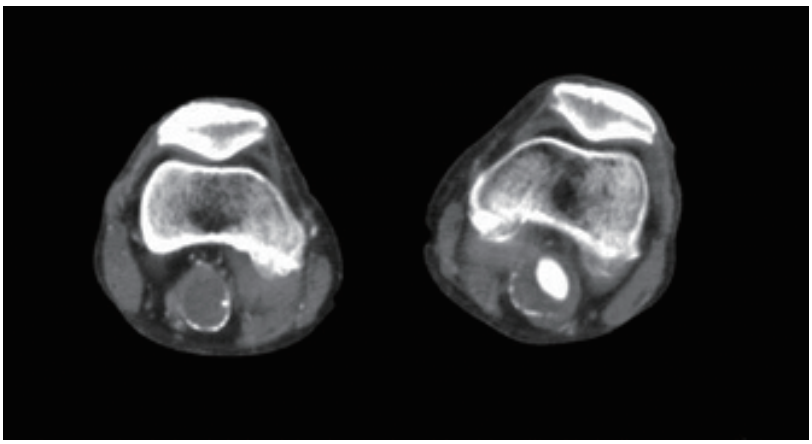

解説

両側膝窩動脈瘤症例で, 臨床上よくみられる片側閉塞・片側開存症例である.
膝窩動脈瘤は, 腹部大動脈瘤症例にも合併することもあり, 治療方針に習熟していることが望まれる.
膝窩動脈瘤は, 破裂予防というよりは, 末梢側への塞栓症予防・瘤の急性閉塞にともなう重症下肢虚血化さらにはLimb lossを防ぐために治療が必要とされる.
瘤のサイズで治療適応を決めるか, 症状の有無で適応を決めるかなど, いまだ議論の余地がある. しかしながら全身状態に問題がない場合には, 無症状であっても径2.0cm以上で壁在血栓を伴うものに関しては, 手術が考慮されることは一般的に受け入れられている. (Rutherford's Vascular Surgery 8th edition)
本症例では, 跛行症状のある右はすでに瘤閉塞とともにその中枢の浅大腿動脈の閉塞を認め, 下腿3分枝も瘤からの塞栓が原因と思われる閉塞が散在している. 右について十分な側副路の発達が認められるとともに, これ以上の塞栓進行は考えにくく足底のSPPが35mmHgであるが足背側は50 mmHgと維持されており安静時痛でもないことから, 現時点では外科的な治療の適応はないと考えられる. 左については, 径24mmの壁在血栓を伴う膝窩動脈瘤を認め, 下腿3分枝も後脛骨動脈, 腓骨動脈, 足背動脈系の塞栓によると考えられる閉塞病変を認める. 今後左の塞栓の進行や, 瘤の急性閉塞を認めた場合にはlimb lossになる可能性が高く現時点では左の外科的治療が必要である.
本症例では幸いにも径3mmの大伏在静脈が採取可能であることから, 左膝窩動脈瘤に対する左浅大腿動脈ー膝下膝窩動脈バイパスを行い, 瘤については空置もしくは切除を行う.
ステントグラフトは2015年時点では膝窩動脈に対して保険収載された機種はなく, 膝窩動脈瘤の治療としては選択されない.

解答　d