心筋保護液を構成する各イオンの濃度として不適切なのはどれか.

a　K^+ 濃度：20 mmol/L
b　Na^+ 濃度：20 mmol/L
c　K^+ 濃度：110 mmol/L
d　Na^+ 濃度：110 mmol/L
e　$Ca2^+$ 濃度：1.2 mmol/L

解説

心筋保護液は心停止中の心筋の傷害を軽減するために開発されてきた薬液であり，脱分極型心筋保護液が一般的である．脱分極型心筋保護液は高カリウム液（KCl＝10-30mmol/L）による急速弛緩性心停止で高エネルギー燐酸の温存を期待する方法である．

細胞外液型はNaCl=110-120 mmol/L程度の生理的なナトリウム濃度であり，細胞内液型はNaCl=10-30mM程度の低ナトリウム濃度である．前者にはSt.Thomas液，Tyers液，Birmingham液などがあり，後者にはKirsch液，Bretschneider液などがある．

KCl=100 mmol/Lを超えるような高カリウム液では心筋細胞膜の脱分極によるL型カルシウムチャネルの活性化によって細胞内へカルシウムが流入し，心筋拘縮および著しい心筋傷害を来しやすい．

無カルシウム液の灌流は細胞膜脆弱化をもたらし，その後の有カルシウム液の再灌流によって著しい細胞膜傷害（カルシウムパラドックス）を引き起こすリスクがあり，生理的な濃度のカルシウムが含まれている方が安全である．

解答　c

在胎40週3日. 3,760gにて出生. 出生直後よりチアノーゼが出現した. 酸素投与にて改善せず先天性心疾患が疑われたため, NICUに搬送された. 来院時の血圧88/46mmHg, 脈拍150/分, 整, SpO_2 88%で, 胸骨左縁第2肋間に連続性雑音を聴取した. 入院時の心エコー図を示す. 本児に対してプロスタグランディンE_1投与に加えて行う治療として正しいのはどれか.

a　Brock手術
b　Jatene手術
c　心房中隔バルーン裂開術＋Brock手術
d　心房中隔バルーン裂開術＋Jatene手術
e　心房中隔バルーン裂開術＋Blalock-Taussig手術

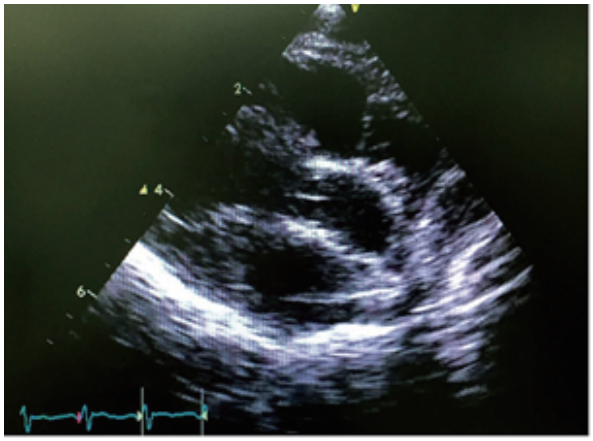

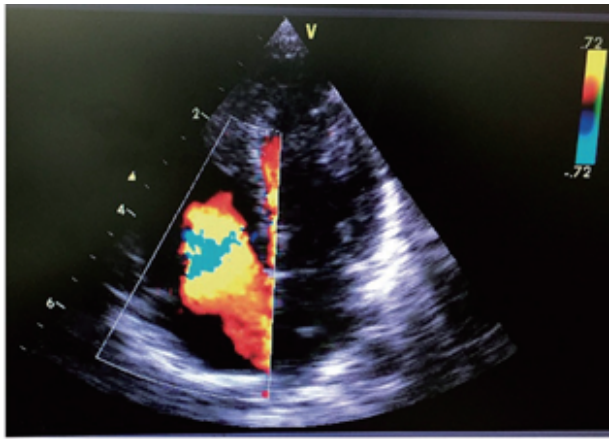

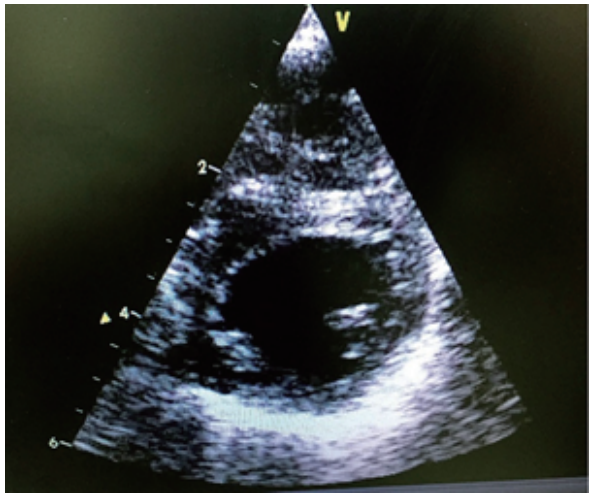

出生直後よりチアノーゼを呈する先天性心疾患としては完全大血管転位（TGA），肺動脈閉鎖（PA/IVS, PA/VSD），左心低形成症候群（HLHS），総肺静脈還流異常（TAPVC）等が挙げられる.

図1-1心エコー図（長軸断層像）で2本の大血管が平行に走行している画像が描出されており，VSDもPSもないことから，TGA（I型）と診断できる. TGA（I型）の患児が生存するためには動脈管と卵円孔が充分に開存して動脈血と静脈血がうまく混合しなければならない. 従って，TGA（I型）の診断がつき次第，プロスタグランディンE_1を開始する必要がある. 動脈管の開存は動脈血と静脈血の混合という観点以外にも，左室に適切な容量負荷をかけておくためにも重要である.

図1-2心エコー図（四腔断面像）カラードップラにて大きなPFOが存在し，左房から右房へ充分な量の短絡血が観察される. SpO_2も88%と比較的高値で維持できているので，BASは必要ないと判断できる. BASを行い，過度に大きな心房間交通を作成してしまうと，左室に容量負荷がかからなくなり，Jatene手術後に左心不全を生じる危険性が高くなってしまうので注意が必要である.

図1-3心エコー図（左室短軸像）で左室はまずまず円形を呈しており，左室圧が充分に保たれていると判断できる. 一期的にJatene手術を施行しうると判断できる.

Brock手術やBlalock-Taussig手術はPA/IVSやPA/VSDに対する初回手術として選択される術式である.

解答　b

大動脈弁置換術について誤っているのはどれか. 2つ選べ.

a　弁輪拡大手技において, 右冠尖と無冠尖交連部の弁輪をパッチ拡大する
b　同一サイズの弁において, 二葉機械弁は生体弁より有効弁口面積が大きい
c　経カテーテル的人工弁は, ステント付き生体弁より有効弁口面積が小さい
d　intra-annular positionよりもsupra-annular positionの方が大きなサイズの弁を植込み易い
e　高度prosthesis-patient mismatch（PPM）の指標として体表面積あたり有効弁口面積0.65cm^2/m^{2}未満が用いられる

解説

大動脈弁置換術は心臓血管外科手術の中で基本的な手術手技であるが, その人工弁選択に際しホモグラフト, Ross手術による自己肺動脈弁, 生体弁（ステント付き弁, ステントレス弁）, 機械弁更に近年はTAVI弁も普及しておりそれらの特徴と共に人工弁サイズ選択の基本的な原則を知っておく必要がある.

a) 大動脈弁輪の狭小例には必要な大きさの人工弁を移植するために弁輪を拡大する必要がある. 弁輪拡大術には無冠尖中央部に切り込むNicks法, 左冠尖‐無冠尖交連部を僧帽弁前尖弁輪縁まで切り込むManouguian法や前方右冠尖から左室流出路に切開を進めるKonno法がある. 右冠尖-無冠尖交連部の左室側には膜様部, 刺激伝導系があり弁輪拡大部位としては選択されない.
b) 狭小弁では特に, 同サイズであれば生体弁より機械弁の方が有効弁口面積が広くProsthesis-Patient mismatchが生じにくいとされている.
Okamura H, Yamaguchi A, Noguchi K, Naito K, Yuri K, Adachi H. Hemodynamics and outcomes of aortic valve replacement with a 17- or 19-mm valve.　Asian Cardiovasc Thorac Ann. 2010 Oct;18(5):450-5.
c) TAVI弁の有効弁口面積はステント付き弁と同等または大きいとされている.
Clavel MA1, Webb JG, Pibarot P, Altwegg L, Dumont E, Thompson C, De Larochellière R, Doyle D, Masson JB, Bergeron S, Bertrand OF, Rodés-Cabau J.　Comparison of the hemodynamic performance of percutaneous and surgical bioprostheses for the treatment of severe aortic stenosis. J Am Coll Cardiol. 2009 May 19;53(20):1883-91.
d) supra-annular位では弁輪上に縫着輪が乗るためより大きな弁サイズを植込みしやすい.
e) 人工弁サイズと患者の体格とのミスマッチはprosthesis-patient mismatch（PPM）とされ1978年Rahim toolaらによって始めて報告された. その後PibarotらはPPMと患者予後との関係を詳細に解析しEffective valve orifice area index, EOAIが0.85cm^2/m^{2}以下をPPMと定義した. その後更に中等度PPMはEOAI＜0.85cm2/m2とされ, 高度PPMはEOAI＜0.65cm^2/m^{2}が一般的定義となっている. 一般的には大動脈弁位の人工弁置換術における人工弁サイズは術後EOAI <0.65cm^2/m^{2}以上あることが望ましいとされてい る.
P Pibarot, J G Dumesnil. Prosthesis-patient mismatch: definition, clinical impact, and prevention. Heart 2006; 92: 1022-29.

（その他の参考文献）
・弁膜疾患の非薬物的治療に関するガイドライン（2012年改訂版）
http://www.j-circ.or.jp/guideline/pdf/JCS2012_ookita_h.pdf
・鳥飼　慶. 人工弁の現状と今後の展望. 人工臓器45(3):158-162,2016.
・Kirklin/Barratt-Boyes Cardiac Surgery, 4th Edition 2012.

解答 a，c

30歳の男性. 拡張型心筋症にて加療中であったが, 徐々に心機能の悪化を認めショック状態となった.
体外拍動型左心補助人工心臓装着術, 三尖弁輪縫縮術を施行した. 術後1日目, 人工呼吸器装着中, アドレナリンを含むカテコラミン投与中である. 補助人工心臓の補助設定は駆動回数75/min, % systole 35%であるが, 血液チェンバーの充満が不良で, 尿量低下を認める. 血圧80/65 mmHg, 脈拍120/分, 中心静脈圧20mmHg, 肺動脈圧28/12（18）mmHg, 心係数1.7L/min/m^2. 心エコー検査では心嚢液貯留は少量であった. 行うべき対応はどれか. 2つ選べ.

a　輸液の増量を行う
b　一酸化窒素吸入を行う
c　カテコラミン増量を行う
d　右室補助循環装置の装着を行う
e　左心補助人工心臓の回数設定を増やす

解説

LVAS装着術後循環不全の原因として, 循環血液量不足, 右心不全, 心タンポナーデ, LVASの動作不良（カニューラの位置異常, 動作設定の誤り）を鑑別する必要がある.

本設問は右心不全の血行動態を示す. 肺血管拡張薬, カテコラミン, 右室補助循環の装着などが対策として考えられる. すでに強いカテコラミンの投与が行われており頻脈を認めることから, まずNO吸入をトライするべきである. それでも改善しない場合右室補助循環装着を考慮する.

解答 b, d

77歳の女性. 突然の強い胸背部痛を訴え, 救急搬送となった. 来院時の意識は清明で, 疼痛は軽快している. 血圧は右上肢 76/30mmHg, 左上肢 154/38mmHg, 脈拍 92/分で整, 呼吸数 20/分. 胸骨右縁第二肋間にLevine 2/6度の拡張期雑音を聴取する. 造影CTを示す. 術前判断として正しいのはどれか.

a　大動脈弁置換が必要である
b　大動脈基部置換が必要である
c　右上肢動脈バイパスが必要である
d　体外循環送血路は上行大動脈を用いる
e　体外循環送血路は右腋窩動脈を用いる

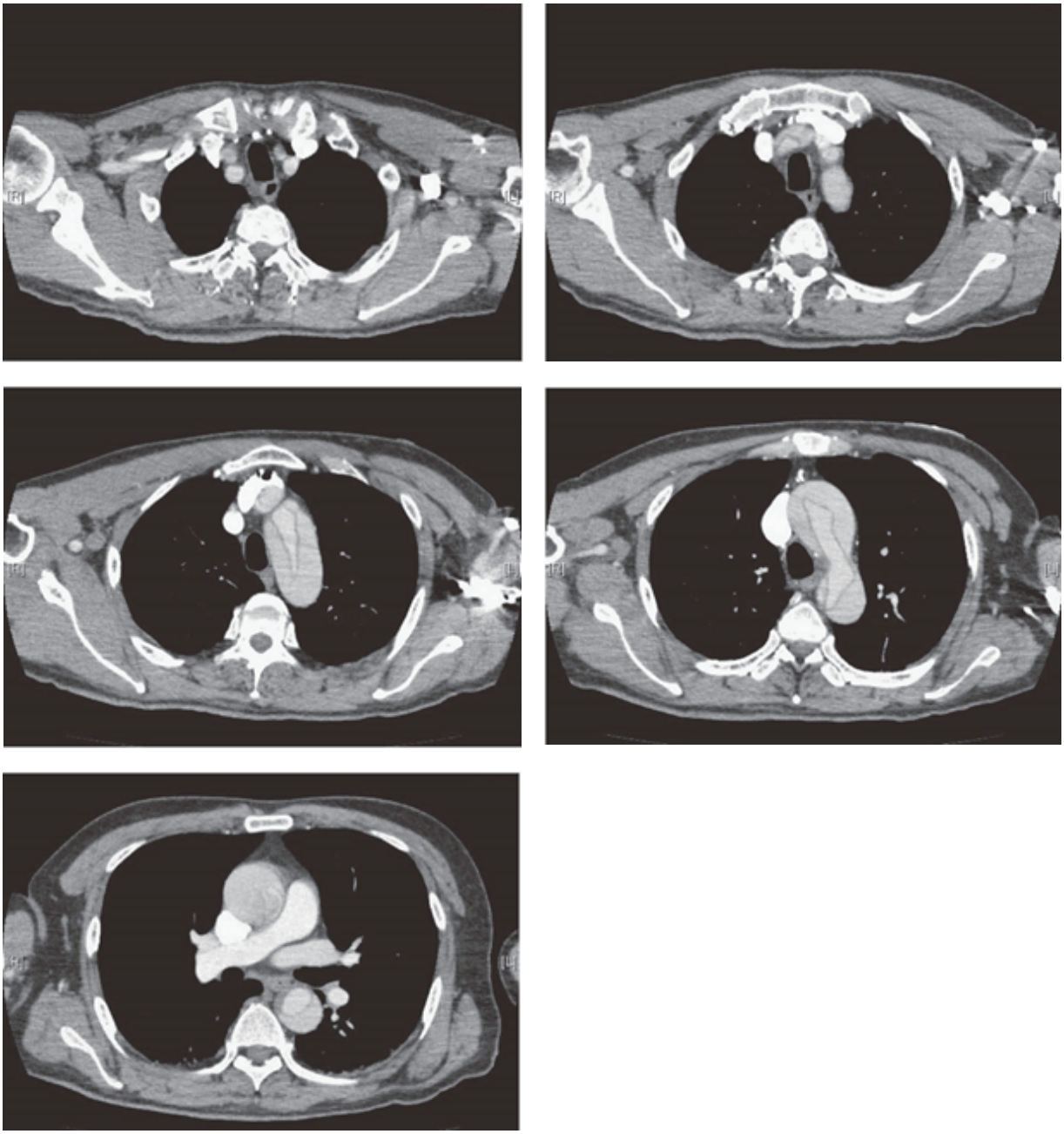

急性Stanford A型大動脈解離は緊急手術を要する疾患であり，心臓血管外科医が迅速に適切な対応を行うことによって患者予後を大きく改善できる疾患と言えます．

本臨床問題は，臨床症状およびCT画像からStanford A型急性大動脈解離であることを診断し，さらに本症例に適切な術式（置換範囲）の選択や，安全な体外循環確保を行うために必要な知識を確認するための問題です．

以下に各設問に対する考え方を示します．

a) 本症例は拡張期血圧の低下，拡張期心雑音の聴取から，中等度以上の大動脈弁閉鎖不全（AR）を合併していることは明らかです．しかしながら，大動脈解離に伴う逸脱が原因であれば，通常，人工弁置換は不要です．ARの機序としては，sino-tubular junctionレベルに解離が伸展し大動脈交連部が内腔側に変位することによって弁尖の接合不全が生じていることが挙げられます．従って多くの場合，解離腔を閉鎖し大動脈交連部を本来の位置に固定することによって大動脈弁の機能を回復させることができることになります．例外としては，従前からARを合併している症例で弁尖の変形等を修正できない場合等が挙げられます．

b) 急性大動脈解離で基部置換，または，自己弁温存大動脈基部再建術が必要となるのは基部破裂例や基部拡大が著しいもの，Marfan症候群で基部拡大を認めるもの，さらに，内膜裂孔（tear）が冠動脈口に近接して存在している場合などであり，基部に解離が及んでいても（多くの症例で基部に解離を認めますが）上記の所見がなければ通常は生体用接着剤で偽腔を閉鎖し断端形成することで対応可能です．本設問では，大動脈基部に相当するCT所見が提示されておらずaとbの選択肢を積極的に支持する根拠はありませんし，上述のように大動脈弁閉鎖不全があるというだけでは弁を置換する必要性は必ずしもありません．

c) 右上肢の血圧低下を認めますが，上行（～弓部）大動脈置換を行うことで真腔血流の増加・偽腔圧の低下が達成されれば上肢血流が増加し，バイパスを必要とすることはありません．

d) 本症例は上行大動脈がほぼ全周性に解離・虚脱しており，上行大動脈送血は困難と考えられます．

e) 右上肢血圧低下を認めますが，CT画像上，右鎖骨下動脈以下には解離所見がなく，右上肢血圧低下の原因はより中枢（腕頭動脈レベル）における真腔狭窄と考えられます．したがって，右腋下動脈を送血路とすれば右総頚動脈への灌流を含めて確実に真腔送血を行うことができ，体外循環を安全に確立できると考えられます．

以上より正解は“e”となります．

解答　e

63歳の男性. 腎動脈下腹部大動脈瘤を認め, 経腹膜経路で人工血管置換術を予定した. 術前CTを示す. 術中特に注意すべき血管はどれか. 2つ選べ.

a　下大静脈
b　左腎静脈
c　上行腰静脈
d　左精巣静脈
e　左総腸骨静脈

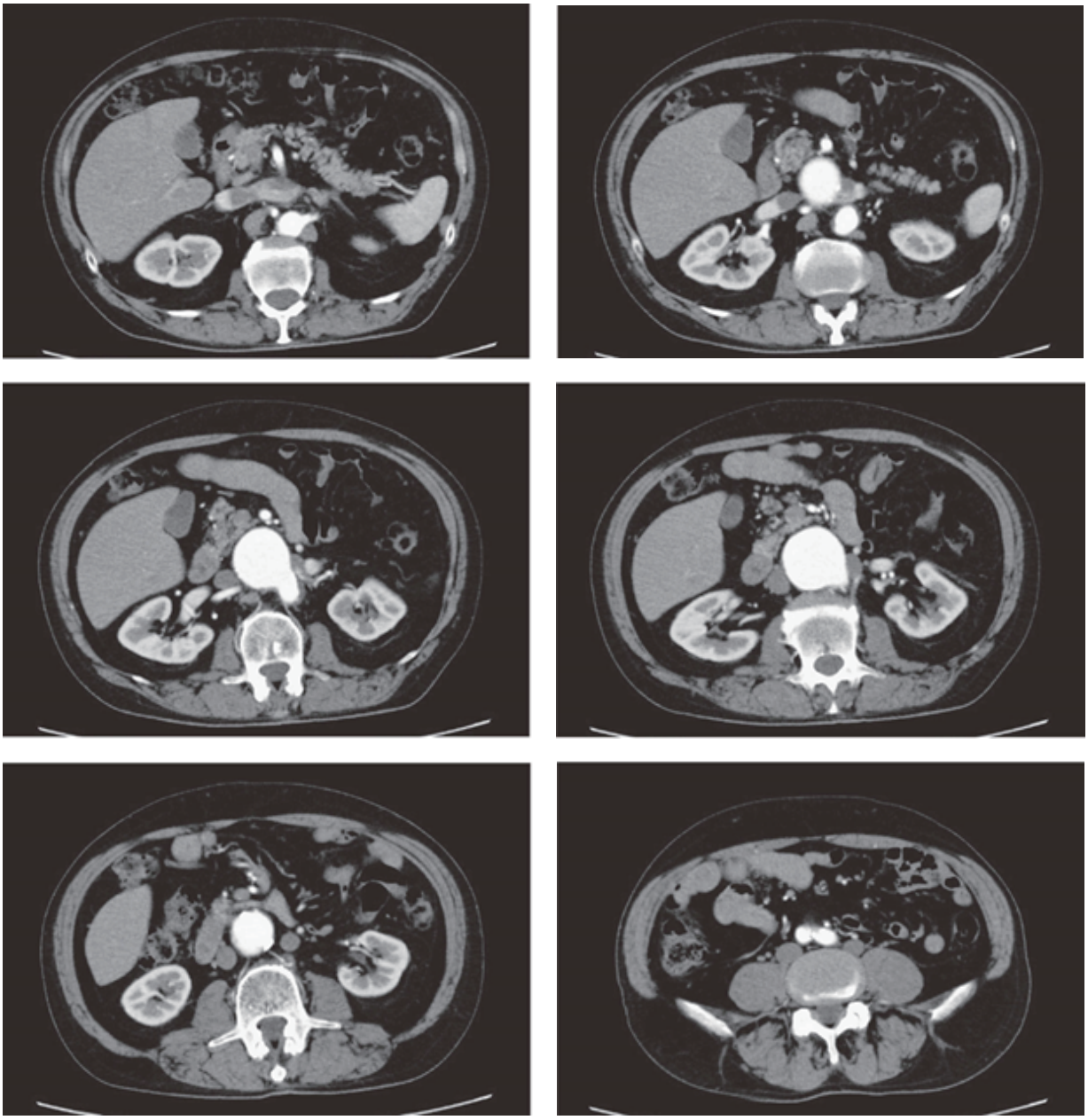

解説

重複下大静脈症例の腹部大動脈瘤手術時の注意点を問う問題である.

本症例では, 腹部大動脈と伴走する左下大静脈と左腎静脈の走行に十分留意する必要がある. 左下大静脈と左腎静脈が合流して腹部大動脈瘤頸部の腹側を乗り越える部位でのテーピングが必要であるが, 大動脈遮断と中枢吻合のための十分な距離が取りづらい症例で, 左下大静脈と左腎静脈双方の損傷に最も注意すべきである.

通常の瘤切除人工血管置換術で, 左総腸骨動脈剥離の際に注意を要する左総腸骨静脈は, 本症例での解剖学的位置関係を考慮すると, さほど問題になることはない. 左下大静脈がある場合には左精巣静脈も下大静脈に合流するため, 通常損傷しやすい腎静脈合流部には関与せず, 今回の症例では損傷の可能性は少ない.

解答 a, b